(4.)

LABORATORIO DI PATOLOGIA GENERALE ED ISTOLOGIA DELLA R. UNIVERSITÀ DI PAVIA
(Diretto dal Prof. C. GOLGI)

DOTT. CORRADO DA FANO

SUL PROCESSO DI GUARIGIONE

DELLE

FERITE ASETTICHE DEL CERVELLO

Dal Bollettino della Società Medico-Chirurgica di Pavia 1906, XVIII, p. 1

Comunic. fatta nella seduta del 11 Giugno 1906

PAVIA
TIPOGRAFIA E LEG. COOPERATIVA
Luglio 1906

LABORATORIO DI PATOLOGIA GENERALE ED ISTOLOGIA DELLA R. UNIVERSITÀ DI PAVIA
(Diretto dal Prof. C. GOLGI)

DOTT. CORRADO DA FANO

SUL PROCESSO DI GUARIGIONE

DELLE

FERITE ASETTICHE DEL CERVELLO

Dal Bollettino della Società Medico-Chirurgica di Pavia

Comunic. fatta nella seduta del 11 Giugno 1906

PAVIA
TIPOGRAFIA E LEG. COOPERATIVA
Luglio 1906

11 MAR. 26

LABORATORIO DI PATOLOGIA GENERALE ED ISTOLOGIA DELLA R. UNIVERSITÀ DI PAVIA
(Diretto dal Prof. C. GOLGI)

DOTT. CORRADO DA FANO

SUL PROCESSO DI GUARIGIONE DELLE FERITE ASETTICHE DEL CERVELLO.

Il problema generale della guarigione delle ferite interessanti il tessuto nervoso, sebbene da oltre un cinquantennio sia stato argomento di molti e pregevoli studii, pur tuttavia non potè nè potrà essere forse per molto tempo ancora completamente e definitivamente risolto. Il numero delle questioni secondarie che ad esso si ricollegano, i diversi pareri degli autori che se ne sono occupati, la sua importanza nei riguardi della clinica, le difficoltà tecniche non comuni che s' incontrano ogni qualvolta s' imprenda uno studio avente attinenza col sistema nervoso, ne fanno ancor oggi uno degli argomenti più interessanti della patologia generale del sistema nervoso.

Le prime ricerche intraprese allo scopo erano dirette a stabilire se il tessuto nervoso propriamente detto fosse capace di rigenerarsi non solo nel senso anatomico ma anche in quello fisiologico della parola; più tardi, scopertisi nuovi metodi per lo studio del tessunto di sostegno degli organi nervosi centrali, si attese piuttosto a ricercare con quali modalità avvenisse il processo cicatriziale consecutivo a lesioni traumatiche dell' asse cerebro-spinale; s' indagò colla più minuta analisi quali elementi prendessero parte

alla formazione della cicatrice, se essa fosse costituita essenzialmente di nevroglia o di connettivo propriamente detto o di entrambi questi tessuti; si volle cercar di stabilire infine in quali rapporti reciproci venissero a trovarsi il connettivo, la nevroglia e la sostanza nervosa avvenuta che fosse la completa guarigione della ferita.

Il problema semplice in origine veniva facendosi così sempre più complesso e maggiore si faceva di pari passo il numero e l'importanza degli esperimenti istituiti allo scopo di risolverlo; maggiore e più profondo facevasi pure il dissenso tra i vari ricercatori le cui conclusioni erano non solo diverse ma spesso contraddicentesi fra loro.

La storia cronologica di tali ricerche e di tale dissenso fu già con molta diligenza raccolta dallo Stroebe e dopo di lui da Tschistowitch almeno per quel che riguarda i lavori anteriori al 1898; mi limiterò quindi a farne un brevissimo cenno, quanto basti a stabilire ciò che dell'importante problema può ritenersi come un fatto acquisito alla scienza e ciò che tuttora può essere oggetto di discussione o di studio; cercherò invece di fare un più ampio riassunto delle pubblicazioni recenti, per quanto ciò sia compatibile coi modesti limiti del presente lavoro.

Notizie storiche.

Il primo che, secondo tutti gli autori, ha studiato la capacità rigenerativa del tessuto nervoso è Valentin (93), il quale estirpava un ganglio cervicale del gran simpatico e dopo 6 settimane trovava una riproduzione di cellule e di fibre nervose.

I risultati di Valentin, confermati da Walter (96) e dalla Cattani (12), furono messi dapprima in dubbio da

Schrader (79) e più tardi contraddetti dalle ricerche di Monti e Fieschi (61) e da quelle di Tirelli (90); secondo quest'ultimo anzi le figure cariocinetiche descritte dai vari autori nei gangli, in seguito all' azione irritante di causticazioni o di traumi, non sarebbero altro che false immagini dovute a processi distruttivi e degenerativi ai quali sottostanno il nucleo e il corpo delle cellule nervose situate nell' immediate vicinanze del punto leso.

Una maggiore uniformità di risultati si riscontra invece tra gli autori che si servirono per le loro esperienze di vertebrati inferiori sopratutto di rane e tritoni. Ricorderò i lavori di Müller (62), Masius e Van Lair (53), Fraisse (25), Colucci (17), Caporaso (11), Barfurth (3), dai quali risulterebbe che il midollo spinale dei vertebrati inferiori, almeno in certe condizioni sperimentali è veramente capace di rigenerarsi.

Un così notevole accordo tra i varî osservatori e la grande importanza pratica della possibile rigenerazione del midollo spinale, doveva essere di naturale incitamento a ricercare se le conclusioni tratte dagli esperimenti istituiti sui vertebrati inferiori non potessero essere estese ai vertebrati superiori ed eventualmente anche all' uomo.

Pur troppo però, ad onta delle numerose ricerche, nulla potè essere stabilito con precisione in proposito ed è sempre rimasto molto dubbio se nei vertebrati superiori possa avvenire un vero e proprio ripristino del midollo spinale. Sono note le esperienze di Brown-Sequart (9) il quale avrebbe osservato una rigenerazione di cellule nervose nel midollo spinale delle colombe in seguito al taglio del medesimo; le conclusioni di Brow-Sequard non furono confermate che parzialmente da Dentan (21), e da Sgobbo (82), ma messe in dubbio da Eichorst e Naunyn (22), ed alla dirittura contraddette da Piccolo e Santa Sirena (68), da Schiefferde-

cker (78), da Weiss (99) da Turner (92) da Furstner e Knochblau (30), da Keresztszegky ed Hans (43) i quali tutti non hanno potuto rilevare che una proliferazione più o meno attiva della nevroglia ma non una rigenerazione delle cellule e delle fibre nervose.

Pur tuttavia Fickler (23) afferma di aver trovato una neoformazione di fibre nervose in un midollo spinale umano che era stato a lungo sottoposto a compressione provocata da carie vertebrale. Molto probabilmente le cose stanno come ha indicato Ströbe (86) il quale, pur avendo osservato la rigenerazione di alcune fibre midollari degenerate, dice che si tratta di un tentativo di rigenerazione ma che ciò non conduce mai ad una vera e propria rigenerazione del midollo spinale.

La questione è stata ripresa in esame più recentemente da Fickler (24) secondo il quale la rigenerazione delle fibre nervose nel midollo spinale sarebbe possibile quando il processo degenerativo del midollo avviene lentamente. Perchè la rigenerazione sia possibile è necessario però secondo l'A. che le cellule nervose alle quali appartengono le fibre degenerate siano rimaste intatte. Ad ogni modo il numero dei gruppi di fibre, i quali hanno la possibilità di rigenerarsi, non è molto grande. Le cellule nervose distrutte non si rigenerano mai.

Un più vasto e più facile campo di ricerca si offriva agli osservatori nel cervello. I primi che abbiano fatto argomento di studio la cicatrice cerebrale, furono Hasse e Kölliker (35); dopo di loro devesi citare Voit (95) il quale, asportata una grossa porzione del cervello di alcune colombe, la trovò sostituita cinque mesi dopo da una massa biancastra cicatriziale costituita da cellule e fibre nervose.

L'osservazione di Voit sarebbe stata in certo qual modo confermata da Jolly (46) il quale avrebbe potuto mettere in

evidenza una neoformazione di cellule nervose in processi infiammatori traumatici del cervello, da Meynert (55), da Tigges (89), da Fleischt (25), da Lubimoff (48), da Ceccherelli (13), da Popoff (69) i quali tutti avrebbero osservato, in isvariati processi interessanti la sostanza cerebrale, una moltiplicazione di cellule nervose.

Bisogna però notare che si tratta di osservazioni piuttosto antiche ed appartenenti ad un'epoca in cui la tecnica era assai lontana dall'attuale perfezione e non erano a disposizione degli osservatori che scarsi espedienti atti a mettere in evidenza la natura precisa di elementi ammalati, nè si aveva alcuna notizia sulla parte importantissima che spetta alla nevroglia in tutte le affezioni del sistema nervoso decorrenti con carattere di cronicità. È molto probabile quindi che si siano descritte come cellule nervose dei grossi elementi di nevroglia ipertrofici o alterati in guisa da non essere facilmente distinti per il loro aspetto da cellule nervose. Non voglio dilungarmi per ora sulla possibilità di un simile scambio giacchè avrò occasione di tornarvi più avanti.

Di molto maggior importanza a questo proposito è un'osservazione di Vitzou (94) unica del genere in tutta la letteratura. Vitzou ha osservato in una scimmia, nella quale era stata praticata l'ablazione completa dei lobi occipitali, il ripristino graduale della funzione visiva la quale era andata perduta in seguito all'atto operativo; ucciso l'animale due anni dopo praticata lesione, l'autore trovò, al posto dei lobi occipitali asportati, una neoformazione costituita in gran parte di nevroglia, in una parte minore da cellule nervose.

L'osservazione di Vitzou oltre che dal fatto del ripristino della funsione visiva acquista valore da ciò, che le cellule nervose nella cicatrice poterono essere messe in evi-

denza anche colla reazione nera di Golgi. D'altra parte si tratta di un reperto isolato che, oltre al non aver trovato conferma in alcun lavoro moderno condotto con rigorosità di metodo e con obbiettività d' indagine, ha invece contro di sè tutta una serie di ricerche frutto delle quali è stato, che se pur nelle cellule nervose in certe condizioni sperimentali (causticazione, taglio, asportazione di un piccolo tratto di tessuto, introduzione nell' encefalo di corpi stranieri) si riscontra nelle cellule un accenno di divisione indiretta, essa non conduce mai ad una completa divisione della cellula in due cellule figlie, alla produzione cioè di nuovi elementi.

Parlano in questo senso le ricerche di Mondino (58-59-60) compiute tanto sul cervello che sul cervelletto, quelle di Coën (16), di Friedmann (28), di Marinesco (52) di Levi (47), di Tedeschi (88), di Grunert (33), di Magini (49), di Sanarelli (77) il quale dubita persino che nelle cellule nervose si possano verificare dai veri processi di cariocinesi e gli par più accettabile la supposizione, che le modificazioni nucleari, che si osservano nelle cellule nervose in seguito ad una lesione traumatica cerebrale o cerebellare, rappresentino una semplice reazione al processo irritativo la quale, invece che colla moltiplicazione, terminerebbe colla morte delle cellule stesse.

Di maggiore e più moderno interesse mi sembrano quelle ricerche che furono dirette a stabilire se anche nel cercello non potesse eventualmente avvenire una rigenerazione delle fibre nervose. Sebbene fin dal 1863 il Demme (20) affermasse d'aver osservato una neoformazione di fibre nervose in una cicatrice cerebrale esaminata due mesi dopo la lesione, la questione ha acquistato particolare importanza dall' essersene occupati assai di recente il Ranson (71), ed il Borst (7).

Il Ranson si è proposto di controllare se veramente in seguito ad una lesione sperimentale del cervello si abbia o no una proliferazione di fibre nervose. Egli si è servito allo scopo di topolini bianchi neonati nei quali praticava una ferita cerebrale, introducendo nel cervello stesso attraverso i tessuti molli e la scatola cranica la punta di un finissimo bisturi. I topolini venivano mantenuti in un termostato dove la loro madre era stata abituata a recarsi per allattarli. Il Ranson potè ricavare dalle sue pazientissime ricerche la conclusione che nel punto leso, nel cervello di giovanissimi topolini, si verifica una rigenerazione di fibre nervose; ciò era comprovato dalla presenza di cilindrassi che si spingevano attraverso al punto leso dove la continuità delle fibre era stata certamente interrotta dal bisturi. Il Ranson potè ancora constatare, che il numero delle fibre rigenerate diminuisce rapidamente col crescere dell'età dei topolini sicchè egli stesso ritenne, senza aver potuto tuttavia stabilirlo con esattezza, che ad una data epoca il cervello del topo cessi di aver la capacità d'inviare fibre attraverso il punto leso; ciò equivale a dire che secondo le ricerche di Ranson la rigenerazione delle fibre nervose dei centri sarebbe possibile solo quando lo sviluppo dei centri nervosi non è ancora interamente compiuto.

Stando invece ai risultati delle esperienze del Borst tale rigenerazione sarebbe possibile anche in cervelli di animali adulti.

Il Borst introduceva nel cervello di conigli, piccoli cunei di celloidina, preventivamente preparati allo scopo, nei quali era stata praticata una serie di forellini; la sostanza nervosa compressa dal corpo straniero era obbligata a penetrare nei piccoli fori del cuneo di celloidina e nelle sezioni veniva a presentarsi come una serie di pori che furono oggetto di particolare studio da parte dell'autore. Egli in-

fatti ha osservato, già 14 giorni dopo la lesione e con maggiore sicurezza dopo 21 e 28, nell'interno del poro una rigenerazione di fibre nervose; primo a rigenerarsi era il cilindrasse, in epoca più tarda si reintegrava pure la guaina mielinica. L'autore fa rilevare che tale rigenerazione deve intendersi come un accrescimento in lunghezza (Langenwachstum) dei cilindrassi rimasti in connessione coi loro centri rispettivi, vale a dire colle loro cellule gangliari d'origine. Anzi il Borst ha disegnato nelle sue figure delle cellule nervose disposte nella parte iniziale o peduncolo del poro e dei cilindrassi (rigenerati) che dipartendosi dalle singole cellule si prolungano nell'interno del poro stesso.

Il Borst fa però rilevare come la rigenerazione delle fibre nervose avveniva prevalentemente e quasi esclusivamente in quei pori nei quali si compieva una contemporanea proliferazione di nevroglia; quest'osservazione, se ha permesso al Borst di supporre che la nevroglia abbia una certa influenza nel favorire la rigenerazione delle fibre nervose, dà anche adito al dubbio che, almeno una parte delle supposte fibre rigenerate, non fossero altro che prolungamenti di cellule di nevroglia fattisi ipertrofici consecutivamente all'azione irritante del trauma. Ad ogni modo sia per l'importanza della cosa in sè, sia per il nome dell'autore che se n'è occupato, le esperienze del Borst meriterebbero di essere rifatte, controllate ed eventualmente confermate. Quando venne a mia conoscienza il lavoro del Borst le mie esperienze sul processo di guarigione delle ferite cerebrali erano già iniziate da tempo, sicchè non potei occuparmi della questione che in via indiretta osservando minutamente le cicatrici che descriverò più innanzi e cercando di rilevare, per quanto mi sia stato possibile, se contemporaneamente alla proliferazione della nevroglia e del connettivo non avvenisse pure una rigenerazione delle fibre

nervose distrutte. Dirò fin d'ora che questo non m'accadde mai; d'altra parte il mio materiale di studio mal si prestava ad osservazioni di tal genere e la questione della rigenerazione delle fibre nervose nei centri richiede, per la sua importanza scientifica e pratica, per la tecnica da usarsi, d'essere studiata a parte con esperimenti appositamente istituiti.

Gli autori che son venuti fin qui citando, ebbero di mira il problema del ripristino anatomico e funzionale degli elementi nervosi; dirò ora brevemente di quelli che fecero più particolare oggetto delle loro ricerche il modo di costituirsi della cicatrice cerebrale, la parte che alla sua formamazione prendono il connettivo e la nevroglia.

Alcuni di questi autori ritengono che la parte più importante, nel processo di guarigione delle ferite interessanti il tessuto nervoso, debba assegnarsi al connettivo, mentre la nevroglia non v'avrebbe che una parte affatto secondaria; altri invece sono di parere affatto opposto: è la nevroglia che adempie essenzialmente la funzione di riparare il difetto di sostanza causato dal trauma mentre il connettivo non v'ha che una piccolissima partecipazione. Altri infine cercarono di conciliare le due opposte opinioni e ritengono che nella formazione della cicatrice entrino in misura pressochè uguale tanto il connettivo propriamente detto quanto la nevroglia.

Appartengono al primo gruppo: Ziegler (100), Kahlden (40), Smigorski (83), Ströbe (86), Tschistowitsch (91), Magini (49) ed Hegler (37).

Ziegler riteneneva che la guarigione delle ferite del cervello avvenisse per opera di un tessuto di granulazione di provenienza vasale. Kahlden ha studiato la cicatrice di un malato vissuto 47 giorni dopo d'aver ricevuto una ferita d'arma da punta penetrante nella polpa cerebrale ed ha

ridescritto un caso già accennato da Ziegler giungendo a conclusioni affatto analoghe a quello dello Ziegler stesso. Smigorski pure ritrova nelle cicatrici successive a processi distruttivi della sostanza cerebrale solo tessuto connettivo. Stroëbe ritiene che, tanto nelle ferite del midollo spinale che in quelle del cervello, la nevroglia partecipi in piccolissima parte alla formazione della cicatrice e ch'essa sia quasi per intero costituita da connettivo. Tschistowitsch, in seguito ai suoi studi sperimentali sui conigli, sui cani e sulle colombe, conclude che nel processo di guarigione delle ferite cerebrali il difetto di sostanza viene riparato essenzialmente da connettivo proliferato dalla pia meninge e dai vasi, mentre la nevroglia si limita a formare attorno al tessunto cicatriziale una zona sclerotica secondaria tanto più manifesta quanto più antica la ferita. Magini e Hegler sono d' accordo con Tschistowitsch nell' assegnare alla nevroglia solo una parte secondaria anzi passiva mentre il difetto di sostanza viene secondo essi riparato dal comune tessuto cicatriziale di tutti gli altri organi.

Appartengono al gruppo di coloro che assegnano alla nevroglia una parte molto più importante nella formazione della cicatrice cerebrale Weigert (97), Tedeschi (88), Sailer (76), Von Monakow (57), Storch (84), ed Ed. Müller (63).

Weigert dice che la nevroglia comportandosi come un tessuto di sostegno reagisce di fronte agli stimoli alla stessa guisa del connettivo e come questo prolifera tutte le volte che il parenchina di un dato organo subisce un processo di degenerazione o di atrofia, così la nevroglia prolifera quando gli elementi nervosi vanno in qualche modo distrutti. A conclusioni analoghe a quelle del Weigert giungeva il Tedeschi, il quale introduceva nel cervello di conigli piccoli dischetti di paraffina ed esaminava poi le ferite ad epoche determinate. Il Tedeschi, che nelle sue ricerche si è ser-

vito specialmente del metodo di Golgi, ritiene che nel processo di guarigione delle ferite asettiche del cervello la parte principale sia rappresentata dalla nevroglia proliferata. Sailer ritiene pure che il tessuto distrutto nelle ferite cerebrali venga riparato dalla nevroglia. A questo modo di vedere si associa pure il v. Monakow. Più recentemente Storch ha esaminato molti focolai emorragici di data sia recente che antica servendosi nelle proprie ricerche del metodo di Weigert. Lo Storch non solo ne concluse che la nevroglia prende attiva parte a riparare le lesioni di continuo del tessuto nervoso, ma volle servirsi delle proprie conclusioni per venire in appoggio all' idea posta innanzi dal Weigert che, anche in condizioni patologiche, la nevroglia si comporti in modo affatto analogo al connettivo. Ed. Müller ha studiato la partecipazione della nevroglia nella formazione delle cicatrici cerebrali nel laboratorio del Weigert dal quale gli vennero favoriti i pezzi di cinque casi umani di antiche lesioni traumatiche ed ischemiche ed alcuni preparati ch'egli stesso aveva allestiti. Il Müller, a titolo di controllo, fece pure alcuni preparati col metodo di van Gieson secondo la modificazione di Weigert ed è giunto alla conclusione, che nella formazione delle cicatrici cerebrali la parte principale spetta alla nevroglia mentre il connettivo non rappresenta che una parte secondaria.

Appartengono al gruppo di coloro che cercarono di conciliare le due opposte opinioni: Friedmann (28), Coën (16), Sanarelli (77), Schmaus (81), Chenzinski (15) ed il Borst (7).

Secondo Friedmann nell' encefaliti acute non infettive si verifica una neoformazione infiammatoria dovuta a proliferazione della nevroglia e delle cellule delle pareti vasali. Dice il Coën: il tessuto di cicatrice proviene da una proliferazione mitotica degli elementi cellulari preesistenti sia della nevroglia, sia del connettivo proprio detto. Secondo

Sanarelli, che provocava una necrosi del tessuto con aghi roventi, la riparazione del difetto di sostanza sarebbe compito del connettivo, mentre alla nevroglia spetterebbe quello di formare una zona sclerotica, simile a una parete divisoria, tra il tessuto nervoso sano ed il connettivo cicatriziale. Schmaus ritiene vi sia proliferazione di nevroglia allorchè il processo consiste in una semplice degenerazione della sostanza nervosa e precisamente degli elementi nobili che la costituiscono cioè le cellule e le fibre nervose. Vi sia invece proliferazione di connettivo allorchè la continuità del tessuto nervoso è in qualche punto interrotta. Il Chemzinski ebbe occasione di esaminare il tragitto di un proiettile nel cervello di un giovane uccisosi con un colpo d'arma da fuoco e venuto a morte molto tempo dopo il tentato suicidio. Il Chemzinski ha trovato, che il tragitto del proiettile era segnato nella sostanza cerebrale da una striscia di connettivo neoformato, che questa striscia di connettivo era separata dal tessuto nervoso da uno straterello di nevroglia proliferata.

Il Borst, nelle esperienze delle quali ho già fatto cenno, trovò che mentre avveniva una proliferazione connettivale originatasi dalla pia meninge e dai vasi, si compieva contemporaneamente una proliferazione di nevroglia da parte del tessuto nervoso; ne conseguiva che alcuni dei pori, che egli provocava ad arte coll' introduzione nella sostanza cerebrale dei cunei bucherellati di celloidina, erano costituiti quasi esclusivamente da connettivo, altri quasi esclusivamente da nevroglia; è in questi ultimi, come già dissi, che egli avrebbe pure osservato una rigenerazione di fibre nervose.

*
* *

Dal breve riassunto storico che son venuto fin qui facendo è facile rilevare come circa il processo di guarigione

delle ferite interessanti il tessuto nervoso, di sicuramente provato non pare vi sia altro che l'incapacità a rigenerarsi delle cellule gangliari. Resterebbero ancora a dilucidare due importanti questioni.

La prima di queste riguarda la possibilità di una rigenerazione delle fibre nervose centrali quando vengano per un breve tratto distrutte o in qualsiasi modo separate dai loro rispettivi centri trofici; già dissi le ragioni per le quali non mi fu possibile, almeno per ora, occuparmene.

La seconda si riferisce alla diversa partecipazione del connettivo e della nevroglia al processo di guarigione delle lesioni traumatiche cerebrali, ed è a questa appunto che ho rivolto la mia attenzione.

Volli cioè indagare nuovamente quanta parte spetti alla nevroglia e quanta al connettivo nella formazione delle cicatrici cerebrali; se le diverse opinioni degli autori in proposito non siano, almeno in parte, il prodotto dei diversi espedienti tecnici usati; quali fini modalità strutturali si manifestino nei connettivo e sopratutto nella nevroglia quando per una causa traumatica qualsiasi vada incontro ad alterazioni di indole regressiva e progressiva; se non fosse possibile infine dall'accurato esame della nevroglia in istato patologico trarre qualche conclusione generale circa la fine struttura degli elementi che la costituiscono.

Osservazioni personali.

Ho praticato in una serie di conigli e di cani il seguente atto operativo colle regole della più rigorosa asepsi.

Legati gli animali ad opportuno apparecchio, rasata e poi disinfettata accuratamente la cute del capo, praticavo un' incisione lineare della lunghezza di una o due cent. cercando che il taglio cadesse possibilmente sempre nella

medesima posizione; staccato il periosto applicavo una o due corone di trapano all' osso messo allo scoperto e completavo poi la breccia ossea con una tenaglia ossivora. Incisa la meninge, asportavo con un piccolo cucchiaio tagliente una piccola quantità di tessuto cerebrale, dopo di che suturavo la meninge con punti di catgut, il periosto e la cute con punti di seta.

Ho operato in tal modo una trentina di conigli e 15 cani. I conigli vennero sacrificati successivamente dopo 2-4-6-8-10-12-14-16-20-30-40 e 50 giorni e poi successivamente dopo 2-3-4-5-6-7 mesi a decorrere dal giorno dell' operazione.

I cani vennero uccisi ad intervalli maggiori di tempo e precisamente 10-20-30-40-60 e 75 giorni, 3-4-5-6-7-8 e 10 mesi dopo la lesione. Circa i cani voglio avvertire come abbia preferito di servirmi d'animali piuttosto giovani, ritenendo che i processi rigenerativi consecutivi al trauma sarebbero stati molto più attivi. La porzione di tessuto cicatriziale e di circostante tessuto cerebrale vennero fissate in alcool, acido cromico, liquido di Zenker, sublimato alcoolico acetico, soluzione acquosa di formalina, nei liquidi da me (19) proposti per lo studio della nevroglia (nitrato di piridina, miscela osmio-piridinica, nitrato d'argento). Le sezioni dello spessore medio di 6-8 micron oltre che coi metodi comuni furono colorate coll' ematossilina ferrica, coll' ematossilina fonsfotunstica di Mallory, coi metodi di Weigert e di Benda per la nevroglia. I tagli vennero fatti in serie e quando mi fu possibile le sezioni colorate in più modi per poter fare utili confronti. A scopo di controllo trattai pure alcuni pezzi col metodo dell' impregnazione cromo-argentica di Golgi.

La lesione cerebrale più recente da me presa in esame datava da solo due giorni. Ecco quanto si osserva a quest' epoca: Il tessuto nervoso è ampiamente interrotto nella sua continuità; il difetto di sostanza si presenta grossolanamente come un incavo, traccia evidente del cucchiaio usato durante l' atto operativo ed è quasi per intero riempito da un grosso coagulo sanguigno costituito essenzialmente di globuli rossi più o meno disfatti, globuli bianchi e fibrina; i bordi cerebrali della ferita sono infiltrati di sangue; le cellule e le fibre nervose situate nella zona immediatamente vicina al punto leso presentano i caratteri di un' evidente alterazione regressiva; tra i cilindrassi rimasti privi del loro involucro mielinico si vedono qua e là alcune cellule di nevroglia, le quali quasichè abbiano risentita meno l' azione del trauma non sembrano alterate.

Due giorni dopo non sono avvenuti nella cicatrice che pochi mutamenti; solo il coagulo sanguigno sembra quasi retratto, tra esso e i bordi della ferita si notano parecchi elementi cellulari, tondeggianti, con nucleo piccolo e scuro più o meno eccentrico, protoplasma finamente reticolato o punteggiato.

In alcune cicatrici della stessa epoca od un giorno solo più tardi tali elementi sono in numero molto grande e penetrano poco poco nella massa del coagulo talchè, otto giorni circa dopo la lesione, gli elementi finamente reticolati o punteggiati occupano quasi interamente il difetto di sostanza lasciato dal cucchiaio tagliente. La maggior parte di tali elementi sono carichi di detriti di ogni sorta tanto che in molti di essi il nucleo non è più visibile.

Intanto verso quest' epoca (8-10 g.) sono avvenuti alcuni mutamenti anche nei bordi della ferita; nella parte più esterna e più superficiale della lesione in vicinanza delle meningi va formandosi uno speciale tessuto costituito

essenzialmente da cellule fusate con nucleo ben evidente di forma allungata e disposto secondo il maggior asse della cellula, con protoplasma finissimamente fibrillare; alcune di esse vanno portandosi verso la parte profonda della cicatrice ed introducendosi tra gli elementi finamente reticolati o punteggiati sicchè ne risultano immagini simili alla fig. 1. Nella parte più interna e più profonda della lesione, dove i bordi della ferita sono costituiti di tessuto nervoso, si rileva che il sangue, che l'infiltrava nei giorni precedenti, si è andato riassorbendo quasi per intero; le cellule nervose che erano in preda a processi degenerativi si sono completamente distrutte; tra le maglie del tessuto rarefatto si notano dei grossi elementi con uno o due e talvolta anche tre nuclei, con protoplasma omogeneo con prolungamenti grossi e robusti (fig. 2); se la cicatrice venne fisata in un liquido opportuno per es. in nitrato di piridina e le sezioni colorate con ematossilina fosfo-tunstica di Mallory, non è difficile rilevare che questi grandi elmenti hanno pure un' evidente struttura fibrillare (fig. 7).

E verso quest' epoca all' incirca che si manifesta pure una specie di riduzione od impicciolimento della cavità lasciata dal cucchiaio tagliente; tale riduzione avviene specialmente per l' accostarsi reciproco dei bordi della ferita. È in virtù in questo movimento che essa andrà riducendosi nel maggior numero dei casi ad una semplice cicatrice lineare.

Nei giorni successivi la cicatrice mantiene press'a poco quei caratteri che dianzi ho descritto: si continuano i processi di riassorbimento del sangue stravasato; si fa più evidente la moltiplicazione degli elementi fusati; si accentua maggiormente l'ipetrofia degli elementi di nevroglia di modo che, dal 18° al 20° giorno in avanti, si possono considerare nella cicatrice tre regioni distinte: Una esterna superficiale

costituita da connettivo giovane e da elementi reticolati o punteggiati carichi di detriti; una interna profonda rappresentata da tessuto nervoso sano; una terza posta tra le altre due costituita essenzialmente da tessuto nervoso rarefatto e da una serie di elementi di nevroglia in istato di notevole ipertrofia i quali segnano una zona di confine tra il connettivo da una parte e il tessuto nervoso dall' altro (fig. 6).

Nelle cicatrici del 10°-20° giorno ho pure ricercato con metodi opportuni (Pappeneim) se tra i vari elementi che le componevano non si trovassero eventualmente anche delle Plasmazellen. Elementi coi caratteri delle Plasmazellen (nucleo a ruota eccentrico, protoplasma granuloso basofilo) riscontrai solo nella parte superficiale della ferita, dove erano evidenti segni di un processo infiammatorio a lento decorso dovuto con tutta probabilità alla presenza di corpi stranieri (residui di catgut, piccole schegge d'osso).

Verso il 40° giorno, un poco prima o un poco dopo a seconda dell'entità della ferita, della gravità dell'emorragia avvenuta durante l' atto operativo, dell' età dell' animale operato, interviene un fatto che potremmo dir nuovo: si cominciano a manifestare nella zona intermedia tra gli elementi di nevroglia ipertrofici una serie di elmenti globosi (fig. 3 *a*) con nucleo più o meno eccentrico protoplasma omogeneo, privi nel maggior numero dei casi di prolungamenti, muniti talvolta di un unico prolungamento; coi metodi elettivi per la colorazione della nevroglia non si riesce a dimostrare in questi elementi alcuna fibrilla. È solo in cicatrici alquanto più vecchie che questa dimostrazione riesce. Infatti verso il 50° giorno dall' operazione con metodi oportuni si può mettere in evidenza in alcuni elementi globosi, muniti di qualche prolungamento protoplasmatico, un sistema di delicate fibrille decorrenti ora solo nel pro-

lungamento, ora estendentesi fin sul corpo cellulare (fig. 3 *b* e 4). Sono poche e scarse fibrille colorabili in azzurro-violaceo coll' ematossilina di Mallory, in bleu deciso col metodo di Benda in nero coll' ematossilina ferrica; alcune di esse sembrano situate proprio nell' interno del prolungamento protoplasmatico; nel maggior numero dei casi però si trovano nella sua porzione più corticale: è specialmente quando le fibrille s'avvicinano al corpo cellulare che si ha l'impressione ottica ch'esse decorrano nella corteccia della cellula or sopra or sotto al nucleo, che resta così compreso tra loro.

Nei giorni successivi (60-70-80 giorni dopo la lesione) le cellule globose sono aumentate di numero sicchè esse sono gli elementi prevalenti nel bordo cerebrale della ferita; parte di esse conserva l' aspetto irregolarmente tondeggiante e non ha prolungamenti di sorta; altre e in numero crescente via via che la cicatrice procede nella sua evoluzione mostrano la delicata struttura fibrillare che ho cercato sopra di descrivere.

Sul limite più esterno del bordo cerebrale della ferita proprio dove dalla zona intermedia si passa nella porzione connettivale della cicatrice si notano pure due particolarità delle quali mi sembra bene far cenno. La prima riguarda gli elementi globosi alcuni dei quali appaiono ripieni di granuli di pigmento giallastro (fig. 5) il quale occupa spesso l'intero corpo cellulare lasciando appena scorgere il nucleo; elementi consimili ha descritto l' Alzheimer (1) nel suo recente lavoro sulla paralisi progressiva. La seconda si riferisce ad alcuni grandi elementi di forma affatto irregolare (fig. 3 *c* e 8) il protoplasma dei quali si presenta quasi per intero vacuolizzato. Sul significato e sul valore di questi elementi dirò nelle pagini seguenti.

A quest' epoca (circa 60 giorni dopo la lesione) si rile-

vano ancora nel bordo cerebrale della ferita numerose fibre di nevroglia molte delle quali sono in diretta connessione coi prolungamenti delle cellule ipertrofiche che dianzi ho descritte e coi prolungamenti delle cellule globose, molte però non possono essere riferite ad alcun elemento cellulare compreso nella sezione.

Queste fibre si colorano in bleu carico col metodo di Benda per la nevroglia, in azzurro chiaro con quello di Weigert, in azzurro violaceo coll'ematossilina fonsfotunstica di Mallory, in nero col metodo di Heideneim; il loro spessore è molto vario, ve n' hanno di quelle sottilissime, altre sono più grosse; alcune sono simili a fasci e tra queste son quelle che provengono dalle grandi cellule nevrogliche ipertrofiche e dalle cellule globose; il loro aspetto è piuttosto rigido ciò che come si sa è caratteristico delle fibre di nevroglia; sono senza collaterali, e si sovrappongono in più guise senza anastomizzarsi; sembrano disposte in più sensi senza regola alcuna, sicchè nelle sezioni un po' sottili, in qualunque direzione si facciano, appaiono rotte e spezzate, talune anzi come punti. Alcune di queste fibre di nevroglia cominciano a comparire abbastanza presto (20 o 30 giorni dopo la lesione) ma non sono però di tutta evidenza che al 50°-60° giorno; da quest' epoca in poi vanno rapidamente aumentando per modo che tre mesi dopo l'operazione la zona ch' io ho detta intermedia si presenta coi caratteri di un tessuto gravemente sclerosato, costituito essenzialmente da un fitto e complicato intreccio di fibre di nevroglia (fig. 10 *b*) le quali coprono e mascherano sia gli elementi globosi, sia le cellule ipertrofiche in guisa che esse non si vedono più chiaramente che in qualche punto dove le fibrille, allontanandosi alquanto le une dalle altre, lasciano qualche spazio libero fra loro.

Frattanto è avvenuto qualche mutamento anche nella

porzione connettivale della ferita dove alle cellule lunghe e fusate si è andato sostituendo nella parte più esterna della cicatrice un connettivo fitto e compatto, nella parte più interna e più prossima al tessuto cerebrale un connettivo a grossolane maglie, tra le quali stanno disposti, ora isolati ora in piccoli gruppi, gli elementi finamente punteggiati o reticolati (fig. 10 *a*) molti dei quali sono carichi di pigmento giallastro, mentre altri se sono affatto liberi e lasciano scorgere la delicata struttura del loro protoplasma.

Nell' epoche successive (4-5 mesi dopo la lesione) non intervengono nella cicatrice mutamenti notevoli; essa si presenta con quei caratteri che furono ben descritti da Chenzischi: Della ferita non è rimasto cioè che una piccola traccia di solito lineare; tutto il difetto di sostanza è riempito dal connettivo e dagli elementi con protoplasma finalmente reticolato o punteggiato; la zona intermedia tra il connettivo e il tessuto nervoso presenta i caratteri d'un tessuto gravemente sclerosato costituito elementarmente da un fittissimo intreccio di fibrille di nevroglia con scarse cellule; il tessuto nervoso situato al di là della zona intermedia ha tutti i caratteri del tessuto nervoso normale. (Fig. 10).

Ma da questo momento in avanti si può assistere ad un fatto nuovo di singolare importanza: anche verso la parte centrale della cicatrice costituita da connettivo si vedono apparire molti fascetti di fibre di nevroglia che sono in manifesta continuità coll'intreccio fibrillare nevroglico esistente nella zona di confine. In questa guisa le fibre di nevroglia vengono a comprendere fra loro le cellule a protoplasma finamente reticolato o punteggiato che fin dai primissimi giorni si trovavano nella cicatrice; ne risultano immagini simili a quella che ho cercato di ritrare nella fig. 11: un intreccio di fibre di nevroglia tra

le quali sono situati grossi fasci connettivali e gli elementi cellulari suddetti. La cicatrice così non si presenta più come l'hanno descritta Sanarelli e Chenzischi ma piuttosto come l'ha descritta il Müller il quale ha esaminato processi cicatriziali di antica data e li ha trovati costituiti in grandissima parte di nevroglia.

Se qui si tratti di un' invasione attiva del tessuto di nevroglia nel connettivo o di un' apparenza dovuta a processi di retrazione, ai quali evidentemente vanno incontro tutte le parti costitutive della cicatrice, non è possibile di stabilire con sicurezza. A me importa sopratutto di richiamare l' attenzione sul fatto *che ad una data epoca la cicatrice si presenta costituita da un intreccio assai complicato di fibrillle di nevroglia e di connettivo, cosicchè tra gli elementi dell' uno e dell' altro tessuto si vengono a stabilire rapporti assai intimi e complicati* [1]).

Le cicatrici più antiche da me esaminate appartenevano rispettivamente a due cani uccisi 240 e 300 giorni dopo la lesione e che erano stati operati quando erano cuccioli di pochi mesi: la cicatrice quasi lineare era rappresentata macroscopicamente da un tessuto color rosa facilmente distinguibile dalla circostante sostanza nervosa; i

[1]) Un fatto consimile ha potuto osservare recentemente Roncali (*Policlinico,* N. 11-12, 1905 e N. 1-2-3-4, 1906) il Roncali ha avuto l'opportunità di esaminare alcuni pezzi di tessuto nervoso asportati, dal prof. Durante in due interventi chirurgici, dal cervello di due individui i quali avevano sofferto traumi al capo vari anni prima di venir sottoposti alla cranio-resezione. L' A. potè riscontrare che in seguito al grave trauma cranico nella corrispondente porzione del cervello la sostanza nervosa era andata distrutta ed era stata sostituita da un tessuto cicatriziale costituito da nevroglia e connettivo misti assieme, senza che tra la prima ed il secondo si potessero osservare limiti netti e precisi.

pezzi furono fissati in nitrato d' argento e nella miscela osmio-piridinica, le sezioni colorate secondo Benda e fortemente differenziate in modo che la nevroglia prendesse risalto sul connettivo. L' esame accurato della cicatrice dimostrò che *al processo di guarigione avevano partecipato tanto il connettivo che la nevroglia in misura pressochè uguale;* che la nevroglia proliferando aveva finito per stringere, direi così, tra le sue maglie il connettivo in modo che sarebbe stato assai difficile distinguerli l' uno dall'altra, se all' esame della cicatrice non si fosse proceduto con metodi che colorano, ad un tempo e in modo caratteristicamente diverso, tanto il connettivo quanto la nevroglia; che se per esempio ci si fosse serviti o del metodo di Van Gieson o di quello di Weigert si sarebbe potuto credere ch' essa fosse puramente connettivale o puramente nevroglica; il metodo di Van Gieson infatti colora in rosso con qualche piccola differenza tanto il connettivo che la nevroglia; il secondo non mette in evidenza che la sola nevroglia, lascia incoloro o quasi, tutto il rimanente tessuto.

Dalla rapida descrizione fatta del modo di presentarsi della cicatrice in epoche successive si potrebbe fin d' ora trarre alcune considerazioni d' indole generale, se non che mi sembra opportuno far loro procedere un più minuto esame dei varii elementi che in diversa misura concorrono alla formazione della cicatrice medesima.

a) *Le cellule fusate con nucleo allungato e protoplasma finissimamente fibrillare.* — Cominciano a comparire nella porzione più esterna della cicatrice 6-8 giorni dopo la lesione; vengono sostituite dopo pochi giorni da un connettivo giovane e lasso (fig. 1).

Non è necessario dilungarsi molto sull' origine e sulla natura di tali elementi; si tratta, come facilmente si com-

prende, di giovani fibroblasti derivanti da elementi analoghi del connettivo interessato nella ferita.

b) *Le plasmacellule.* — Si riscontrano solo nella parte più superficiale della ferita quando vi si svolga un accidentale processo infiammatorio.

c) *Gli elementi cellulari a protoplasma finamente reticolato (Gitterzellen)* (fig. 1, 3 e 6, 10 e 11).

Compaiono nella ferita fino dai primi giorni e formano per molto tempo la parte predominante della porzione connettivale della cicatrice, nella quale si ritrovano anche 10 mesi dopo la lesione.

Questi elementi sono già noti da tempo nella patologia generale e nell' anatomia patologica del sistema nervoso e vennero dai diversi autori indicati coi più svariati nomi: macrofagi, cellule epitelioidi etc. ma sopratutto con quello di cellule granulo-grassose (körnchenzellen) per la loro proprietà d' inglobare granuli e detriti di vario genere; esse furono ribatezzate da Boedeker e Juliusburger (5) col nome di Gitterzellen, denominazione la quale si riferisce alla delicata struttura reticolare del loro protoplasma.

La questione che più interessa, in rapporto all' argomento del presente lavoro, è quello della loro natura e della loro origine, se cioè debbano considerarsi come elementi di nevroglia o come cellule appartenenti al connettivo propriamente detto.

Primo a descriverle pare sia stato Gluge (31); dopo di lui Hayem (36) le riscontrò nella cosidetta encefalite iperplastica e le ritenne cellule di nevroglia prive di prolungamenti; Huguenin (39) credeva che alla produzione delle cellule granulo-grassose contribuissero i nuclei della nevroglia non escludendo però ch'esse potesseso derivare anche dalle cellule dell' avventizie vasali, dai nuclei del tessuto connettivo, dalle cellule nervose, persino dai nuclei delle

fibre muscolari liscie dei vasi. A questo modo di vedere si vedere si associa Stricker (85), mentre Rindfleisch (75) le ritiene cellule di nevroglia profondamente trasformate. Ribbert (73) e dopo di lui Küsner e Brosin (44) le fecero derivare dai leucociti. Raymond (72) espresse l' opinione che una parte almeno di esse derivasse dalle cellule nervose. A questo strano modo di vedere si associò Friedmann (27-29) secondo il quale si dovrebbeso distinguere due categorie o speci di cellule granulo-grassose: le attive e le passive; le prime deriverrebbero dalle cellule delle pareti vasali (Gefässwandzellen) e come sopra dissi delle cellule nervose, le seconde proverebbero dai leucociti emigrati dai vasi. Prévost e Cotard (70) le hanno osservate nel rammollimento cerebrale consecutivo ad embolia tre giorni dopo l' insorgenza della medesima; gli autori, sebbene ne abbiano date figure assai precise, non se ne fecero un chiaro concetto e cosa assai strana le ritennero ammassi granulo adiposi. Anche Birch-Hirschfeld (4) non esclude che almeno una parte di esse derivi dalla nevroglia. Sanarelli (77) ammette invece che siano d'origine connettivale, ma ne fa una cosa sola coi fibroblasti; secondo Ribbert (74) invece sono cellule delle pareti dei vasi divenute libere. Guizzetti (34), che se n' è specialmente occupato nel suo studio sul rammollimento cerebrale ischemico, dice che i corpi granulo-grassosi derivano dai leucociti emigrati dai vasi, dalla moltiplicazione e trasformazione degli elementi che delimitano le guaine linfatiche perivasali, dalla divisione cariocinetica dei corpi granulo-grassosi nel campo del focolaio. Tschistowitsch (91) ammette per questi elementi un' origine multipla ritenendo che possano derivare attraverso una serie di complicate trasformazioni sia dai leucociti sia dagli elementi fissi del tessuto. Però la terminologia usata dall'autore non permette di stabilire un'esatta corrispondenza

cogli elementi da lui veduti e quelli descritti dagli altri autori. Ziegler (101) dice che tali elementi possono essere leucociti emigrati dai vasi, ma che ad essi si aggiungono più tardi anche nuove cellule derivate dalla proliferazione delle cellule connettivali dei vasi e delle guaine vascolari ed eventualmente dalla pia madre. Secondo il Kauffman (41), le cellule granulo-grassose non sono altro che leucociti trasformati, derivano dal sangue e debbono essere tenute distinte dalle cellule *epitelioidi* che formano l' elemento predominante del tessuto di granulazione e di cicatrice per opera del quale guarirono le ferite del cervello da punta e da fuoco, quando sono asettiche. Però accanto alla parola epitelioidi il Kauffmann scrive tra parentesi *(fibroblasti)* dimodochè si resta in dubbio s' egli abbia inteso indicare colla denominazione di " epitelioidi „ tutti gli svariati elementi cellulari che si trovano nelle cicatrici cerebrali, o solo i fibroblasti propriamente detti. Cerletti (14), che le ha riscontrate in corteccie cerebrali nelle quali aveva iniettato dell' inchiostro di china, dice che sono esse che adempiono la funzione fagocitaria nei centri; egli non si occupa però della loro origine. Anche Ed. Müller (63) ha osservato le cellule granulo-grassose in antichi focolai cicatriziali ed ischemici; egli però se ne occupa solo incidentalmente e li chiama fagociti, senza esprimersi esattamente sulla loro più probabile origine. Una buona descrizione degli elementi in questione hanno ancora dato Weill e Gallavardin (98) secondo i quali proverebbero dalle cellule fisse dell' avventizia.

Tra coloro che si sono occupati dell' origine delle cellule granulo-grassose ricorderò ancora : l' Obersteiner (67), Gombault e Philippe (32), il Nuel (66), il Borst (7), l'Alzheimer (1), il Nissl (64-65) ed il Bonome (6).

L' Obensteiner distingue le cellule granulo-grossose in

due categorie: le *cellule libere* le quali proverrebbero dalle pareti dei vasi; la cellule granulo-grassose propriamente dette che sarebbero cellule linfoidi (?), senza escludere che esse possano provenire anche dalla degenerazione grassa degli elementi della nevroglia. Gombault et Philippe hanno descritto, tra gli elementi della nevroglia patologica, delle cellule prive di prolungamenti che non differiscono punto dalle mie cellule a protoplasma finamente reticolato; essi dicono ch'è molto difficile distinguerle dalle grosse cellule migratrici mononucleari detti macrofagi. Il Nuel ha descritto nelle nevriti ottiche sperimentali col nome di epitelioidi le Gitterzellen e ne ha dato anzi figure di una certa precisione ed esattezza; egli le ritenne cellule di nevroglia, ma, ciò che mi pare privo d'ogni fondamento positivo, espresse l'opinione che l'apparenza reticolata del protoplasma sia dovuto ad una serie di *fibrille di nevroglia endocellulari anastomizzate fra loro e di recente formazione*. Il Borst ha studiato questi elementi nelle esperienze che ho già avuto occasione di citare. Secondo il Borst esse derivano per la maggior parte dalle cellule dell'avventizia dei vasi; però egli non crede di poter escludere che una piccola parte di esse derivi della nevroglia ed una piccolissima dalle cellule nervose. L'Alzheimer se n'è occupato recentemente in un suo importante lavoro sulla paralisi progressiva; egli ne ha dato anzi elegantissime figure (tav. V, fig. 7-9-15). Secondo Alzheimer esse sono più frequenti dove accadde qualche emorragia e debbono ritenersi d'origine connettivale. Il Nissl (64) le ritenne dapprima cellule di nevroglia destinate a compiere nei centri nervosi lo stesso ufficio che negli altri tessuti adempiono i leucociti; più tardi, dopo molte incertezze, com'egli stesso afferma, ebbe a ricredersi e in una recentissima pubblicazione (65) dice che le cosidette cellule granulo-grassose, cellule reticolate etc. devono

essere tenute distinte dalle cellule di nevroglia sia pel loro aspetto sia pel loro modo di prodursi nei focolai infiammatori e debba quindi assegnarsi loro un' origine connettivale. Data la loro importanza nell' anatomia patologica delle più diverse affezioni del sistema nervoso, egli ne fa argomento di una particolare digressione alla quale rimando il lettore per non fare inutili ripetizioni. Il Nissl vi riassume con grande diligenza lo stato attuale della questione sia riguardo alla loro fine struttura sia riguardo alla loro origine a proposito della quale soggiunge, che al presente tutto concorre a far ritenere che le *Gitterzellen* derivano dalle pareti dei vasi, senza che si possa però decidere se dagli endoteli dell'intima o dagli elementi dell' avventizia.

Tra gli autori che son venuto citando in questa parte del presente lavoro io credo opportuno ricordare ancora il Bonome. Il Bonome non si è occupato direttamente dell'origine e della natura delle cellule reticolate, però in una sua memoria " Sulla struttura e istogenesi della nevroglia patologica „ descrive degli elementi che hanno con quelli da me detti a protoplasma finamente reticolato o punteggiato una straordinaria rassomiglianza; per persuadersene basterebbe confrontare alcune delle figure annesse dal Bonome al suo lavoro (fig. 4, tav. V - fig. 5, tav. IV) colle mie figure tolte da cicatrici di conigli o di cani. La stessa struttura del protoplasma, la stessa disposizione del nucleo, lo stesso aspetto finamente punteggiato o reticolato, persino gli stessi rapporti colle fibre di nevroglia.

Il Bonome ha considerato tali elementi come residui del neuro-epitelio primitivo rimaste incluse nel tessuto adulto per un' anomalia di sviluppo e capaci, in un epoca qualsiasi della vita, di dar origine ad una neo-produzione gliale. Il Bonome riporta in appoggio al suo modo di vedere alcune osservazioni consimili di Miura (56), Hoffmann (38),

Arnold (2), Kahler e Pick (42), Schultze (80), Stroebe (87). Io non voglio addentrarmi qui in una discussione generale sull'origine del glioma, giacchè ciò che porterebbe troppo lontano dallo scopo che mi sono proposto; solo mi sembra opportuno far rilevare che alcune delle osservazioni citate da Bonome si riferivano a casi di siringomielia (Schultze, Miura, Hoffman) e non di veri gliomi, che in altre (Kahler e Pick) si trattava di cavità cistiche rivestite da un epitelio a cellule cubiche o cilindriche non di elementi piani come molti di quelli osservati da Bonome; che in qualche caso infine (Stroebe) le cellule rivestenti le cavità cistiche erano munite di ciglia che si potevano seguire anche dentro il protoplasma, mentre il Bonome non ha mai visto nulla di simile negli elementi da lui descritti come residui del neuro-epitelio primitivo. Tuttavia se il Bonome avesse osservato tali cellule sempre disposte alla periferia di cavità situate entro il glioma l'ipotesi della loro natura epiteliale avrebbe avuto un certo fondamento, ma egli le vide pure nello spessore dei suoi tumori trovandosi così costretto a fare nuove ipotesi sulla cui verosimiglianza non si può a meno di sollevare qualche dubbio: Così egli dice che tali elementi " rappresentano cellule ectodermiche che „ conservano il tipo embrionale e la proprietà di migrare „ attraverso il tessuto nervoso normale e che mentre sono „ incapaci di differenziarsi in neuroblasti dando origine a „ cellule gangliari ed a fibre nervose, costituiscono uno dei „ principali centri di sviluppo della neoformazione gliomatosa „.

Il nome del Bonome, l'importanza del lavoro, le conclusioni che il Bonome ha creduto di trarne circa l'origine e la fine struttura della nevroglia patologica, sono ragioni sufficienti a mio credere per occuparmene un po' più diffusamente.

Il Bonome si è proposto la questione se tutte le cellule, che si trovavano nei gliomi da lui descritti, derivassero dagli elementi epiteliali sopra menzionati; l' autore credette di poter ritenere, che soltanto il primo sviluppo della neoformazione dipenda dalle cellule epiteliche dette, mentre gli elementi cellulari che caratterizzerebbero la neoformazione glomatosa consecutiva possiederebbero la proprietà di moltiplicarsi da sè indipendentemente, in rapporto solo colla maggiore o minore attività del glioma.

Ma tra gli elementi cellulari che caratterizzerebbero la neoformazione glomatosa egli pone anche alcune cellule da lui dette *gliogeniche;* orbene, a star almeno alle figure, ad onta della più attenta osservazione, non si riesce a trovare una vera e propria differenza tra le cellule gliogeniche e quelle che sarebbero un residuo embrionale del neuroepitelio primitivo e di conseguenza con quelle da me descritte come cellule a protoplasma finamente reticolato o punteggiato.

D'altra parte l'autore non si esprime chiaramente circa la funzione di queste cellule gliogeniche. Di guisa che sorge naturale nell'animo il dubbio, che tanto i supposti elementi embrionali quanto le cosidette cellule gliogeniche debbano ascriversi alla categoria delle Gitterzellen delle quali ho cercato nelle pagini precedenti riassumere ad ampii tratti la storia e che per varie ragioni, che verrò più innanzi esponendo, non mi sembra possano essere ritenute nè cellule di nevroglia, nè elementi loro geneticamente connessi.

L' esistenza di elementi di questo genere nei gliomi descritti dal Bonome potrebbe essere spiegato a mio credere in due modi: 1° ammettendo che in seno ai gliomi in epoche antecedenti siano avvenute dell' emorragie od altri processi di rammollimento, che, come è noto, sono frequenti in questo genere di tumori; 2° supponendo che alcune delle neoformazioni gliali descritte dal Bonome non siano veri e

proprii gliomi nel senso stretto della parola ma espressione di un fenomeno di sclerosi consecutivo ad antichi processi di rammollimento.

Che gli elementi da me indicati col nome di cellule a protoplasma finamente reticolato o punteggiato e dagli altri autori dette epitelioidi, Wanderzellen, Gitterzellen, cellule granulo-grassose non possano essere ritenuti elementi nevroglici mi sembra comprovato dalle argomentazioni seguenti :

Anzitutto l' aspetto di queste cellule è profondamente diverso da quello delle cellule di nevroglia ; alcun autore per quanto io sappia non ha mai descritto nè a me pure accadde mai di osservare nel sistema nervoso normale, sia allo stato adulto che in quello embrionale, elementi di nevroglia con una simile struttura del protoplasma, una tale disposizione del uucleo.

Si potrebbe tuttavia obbiettare che il non averle mai alcuno osservate nel tessuto normale non è un argomento sufficiente per escludere la loro esistenza nel tessuto ammalato, sicchè potrebbero essere considerate come elementi patotogici di nevroglia. Neppure quest' ipotesi però mi sembra sostenibile. Ammesso pure per un istante e da un punto di vista puramente dottrinale che si tratti di elementi di nevroglia patologici, non si comprenderebbe poi come essi occupino sempre la porzione connettivale della cicatrice e non si trovino sul bordo della ferita e nella zona di tessuto nervoso immediatamente vicina al punto leso ; per interpretare un tal fatto si dovrebbe ricorrere ad una nuova ipotesi cioè che, oltre alla qualità di elementi patologici senza alcun riscontro nel tessuto nervoso normale, essi abbiano pure la proprietà di poter migrare dal luogo dove si son venuti formando e di potersene allontanare tanto da giungere in corrispondenza delle meningi ; ma non basta, si dovrebbe

ancora supporre che tanto la loro trasformazione da elementi normali in elementi patologici, quanto la loro migrazione dal punto d'origine, si compiano con rapidità tale che sia impossibile il ritrovarne traccia nella cicatrice anche quando essa venga metodicamente esaminata ad intervalli relativamente brevi di tempo.

Stando alle mie osservazioni *non mi sembra quindi di poter in alcun modo accettare l'ipotesi che gli elementi da me descritti col nome di cellule a protoplasma finamente reticolato o punteggiato e dagli altri autori dette epitelioidi, wanderzellen, cellule granulo-grassose, gitterzellen, siano cellule di nevroglia od un loro prodotto patologico.*

Con una serie di argomenti consimili sarebbe facile pure provare che esse non derivano dalle cellule gangliari; anzi la cosa mi sembra tanto ovvia di per sè che non ne avrei fatto parola se il Borst non avesse riposto innanzi nel suo recente lavoro, da me più volte citato, l'ipotesi, a mio credere insostenibile, che una piccolissima parte degli elementi in questione derivi dalle cellule nervose.

Escluso che le Gitterzellen derivino da una modificazione degli elementi nevroglici, resta a discutere un altro lato non meno importante della questione che trova la sua corrispondenza nella discussione tuttora aperta sull'origine degli elementi dei tessuti di granulazione.

Da questo punto di vista il problema più importante è se questi elementi siano d'origine ematogena — rappresentino cioè una modificazione di elementi del sangue migrati — oppure se siano di origine istiogena — derivino cioè da una trasformazione degli elementi propri del tessuto connettivo — comprendendo sotto questa denominazione tanto gli elementi del connettivo propriamente detti, quanto quelli costituenti la parete dei vasi.

Dirò subito che, come pei tessuti di granulazione in genere, così pel caso speciale che ci occupa non credo che ci siano dati sufficienti per risolvere la questione in modo definitivo. Contro l' ipotesi che si tratti di elementi di origine ematogena si potrebbe mettere innanzi l'osservazione, che non esistono forme di passaggio che permettano di riferire gli elementi a protoplasma reticolato a nessuna delle categorie dei globuli bianchi del sangue. Profonde differenze, specialmente riguardo al nucleo, esistono tra gli elementi in questione ed i leucociti polinucleati del sangue; differenze non meno notevoli, specialmente riguardanti il protoplasma, esistono tra gli stessi elementi e le diverse forme di globuli bianchi mononucleati (linfotici, leucociti mononucleati).

Riguardo all' ipotesi di un' origine istiogena di questi elementi dobbiamo prendere in considerazione diverse possibilità: 1° che le cellule a protoplasma reticolato siano fibroblasti che abbiano riacquistato la mobilità e proprietà fagocitarie; 2° che derivino da un' ulteriore evoluzione di elementi giovani a carattere di linfociti che dai più vengono riconosciuti come uno dei costituenti normali del tessuto connettivo; 3° che derivino da quei particolari elementi fusati che stanno attorno ai vasi [Adwentitialzellen di Marchand (50) - Clasmocitänlichezellen di Maximow (54)]; 4° che derivino dalle cellule endoteliali dei vasi.

Tra queste diverse possibilità i reperti che io ho potuto ottenere non mi autorizzano a fare una scelta; la mia impressione personale è che *le maggiori probabilità siano in favore dell' idea che le cellule in questione derivino dai vasi e più verosimilmente dalle cellule dell'avventizia.*

Rimarrebbe ora a dire qualche cosa sul loro destino finale; le mie ricerche non mi autorizzano ad affermar nulla a tale proposito: solo è certo che questi elementi pos-

sono permanere molto a lungo nelle cicatrici cerebrali; io li ho potuti riscontrare ben 300 giorni dopo la lesione.

d) *I grandi elementi a protoplasma vacuolizzato.* Stanno sul bordo della ferita al limite tra la zona connettivale e la zona nervosa; si osservano preferibilmente 30-40 giorni dopo la lesione (fig. 3 *c* e 8).

La questione da porsi circa tali elementi riguarda la loro natura, se siano essi elementi di nevroglia o cellule nervose. Il dubbio mi pare possa essere facilmente risolto nel senso ch' essi siano elementi di nevroglia ipertrofici e caduti in seguito in un stato di degenerazione; depongono a favore di quest' ipotesi, il loro aspetto grossolano; la disposizione del nucleo, e della cromatina nucleare; la loro presenza nella sostanza bianca, frammezzo a molti altri elementi di nevroglia; il poter mettere in evidenza nei loro prolungamenti qualche fibrilla colorabile coi metodi elettivi per lo studio della nevroglia; la loro presenza in neoformazioni nevrogliche insieme ad altri processi degenerativi.

Quanto alla supposizione che tali elementi per l'aspetto vacuolizzato del loro protoplasma possano venir confusi cogli elementi dei quali ho a lungo parlato nel precedente paragrafo, non mi sembra sia il caso di soffermarvisi ritenendo che un' accurata osservazione possa in ogni caso escludere ogni dubbio.

e) *Le cellule di nevroglia in istato d' ipertrofia.*

Si osservano nella zona intermedia delle cicatrici, tra connettivo e tessuto nervoso, dall' 8-°10° giorno in avanti (fig. 3 *d*, 7, 9, 12 e 13).

Ho fatto oggetto di particolare osservazione questi grandi elementi, sembrandomi che per le loro notevoli dimensioni si prestassero molto bene a dare qualche notizia sulla controversa questione dei rapporti tra cellule e fibre di nevroglia.

Che si tratti di elementi ipertrofici, riproducenti cioè con maggiore evidenza particolarità di struttura normale, mi sembra comprovato dalla loro presenza in cicatrici di conigli e di cani solo 12-15 giorni dopo l'operazione, tempo insufficiente per una neo-produzione di elementi con struttura così complessa.

Per uno studio accurato di questi elementi bisogna ricorrere a metodi di colorazione che mettano in evidenza ad un tempo il citoplasma e le fibre di nevroglia (per es. ematossilina ferrica, ematossilina fosfo-tunstica, metodo di Benda). Così facendo è facile rilevare come il corpo protoplasmatico della cellula si prolunghi in numerosi e delicati prolungamenti a direzione varia, come ognuno di questi prolungamenti abbia un'elegante e delicata struttura fibrillare che dai prolungamenti si estende talvolta fin sul corpo della cellula. Le fibrille non debbono essere confuse coi prolungamenti protoplasmatici, ma debbono esser considerate come una loro parte chimicamente differenziata in quanto reagiscono diversamenta alle diverse sostanze coloranti.

A risultati alquanto diversi si giunge quando lo studio dei preparati venga fatto con altri metodi, per esempio con quello di Weigert, poichè in tale caso non si mettono in evidenza che i nuclei delle cellule di nevroglia e l'apparato fibrillare che, sebbene ne sia parte importantissima, non può esserne considerato come l' essenziale.

Io non voglio dilungarmi molto su questo argomento non trattandosi di cose affatto nuove; di tali elementi ne furono osservati da Jamagiva (45), da Brodmann (8), da Storch (84), da Marinesco (52) e da altri; sono ormai noti nella letteratura col nome di Monstergliazellen; recentemente anche Alzheimer (1) ne ha date figure elegantissime.

Mi sembra piuttosto opportuno richiamare l'attenzione

ad una particolarità di struttura da me riscontrata in varii elementi ipertrofici di nevroglia alcuni dei quali ho cercato di ritrarre nelle figure 12 e 13. Un semplice sguardo a tali figure basterà a far rilevare che oltre alla nota caratteristica struttura fibrillare dei prolungamenti protoplasmatici, anche il corpo cellulare è percorso da consimili fibrille differenziabili con metodi opportuni di colorazione. Esse sono, con ogni verisimiglianza, situate nello spessore del protoplasma occupandone specialmente la porzione corticale. Talvolta queste fibrille si presentano con caratteri di così estrema finezza che solo in preparati nei quali la colorazione sia perfettamente riuscita riescono visibili; tal altra invece hanno aspetto un poco più grossolano. Degna di particolare nota mi parve sopratutto la cellula rappresentata nella fig. 12; in questo elemento, di non comuni dimensioni, era in ispecial modo evidente la disposizione corticale delle fibrille; esse infatti, portatesi sul corpo cellulare passavano al disopra del nucleo il quale, per esser situato in un piano alquanto inferiore, veniva così ad essere quasi completamente mascherato e nascosto dalle fibrille stesse. La cosa di grande evidenza nel preparato non potè esser resa che in modo alquanto approssimativo nella figura.

f) *Gli elementi globosi.* — Cominciano a comparire 30-40 giorni dopo la lesione; sono situati nella zona di confine tra connettivo e tessuto nervoso normale (fig. 3 *a*, e 4).

Sulla natura di tali elementi rimasi alquanto tempo in dubbio; ad un' osservazione superficiale infatti si potrebbe crederli cellule nervose patologicamente alterate. Dovetti però presto persuadermi che si trattava di cellule di nevroglia. A parte la loro forma, e il loro aspetto, mi confermavano in questo convincimento la disposizione del nucleo, il ritrovarli in numero grandissimo nella sostanza bianca, l' aver potuto direi quasi assistere alla loro tra-

sformazione da cellule prive di prolungamenti in cellule ed un grosso e tozzo prolungamento nell' interno del quale era facile mettere in evidenza un sistema di fibrille colorabili coi metodi elettivi della nevroglia. Appoggiano inoltre questo mio modo di vedere un reperto consimile di Coen (16), l' aver descritto Buchlolz (10) un glioma costituito interamente da tali elementi (fig. 2, tav. 9); anche Alzheimer (1) nel suo recente studio sulla paralisi progressiva le ha disegnate e descritte (tav. 9, fig. 8 e 12) come cellule di nevroglia patologiche.

Ciò che piuttosto à assai oscuro è la questione della loro origine: sono esse derivate per divisione degli elementi preesistenti o sono questi stessi elementi ritornati a cagione del trauma in uno stato embrionale? Io inclinerei ad accettare questa seconda ipotesi, sia per non aver visto mai con sicurezza nel tessuto cicatriziale e pericicatriziale elementi di nevroglia in via di divisione diretta od indiretta, sia per la loro rassomiglianza con elementi consimili da me veduti nel midollo spinale di feti umani; pur tuttavia mi sembra opportuno lasciar per ora insoluta la questione riserbandomi di trattarla da un punto di vista più ampio in un prossimo lavoro sulla struttura della nevroglia.

g) *L' intreccio fibrillare nevroglico.*

Si va formando 2-3 mesi dopo la lesione nella zona di confine tra sostanza nervosa e connettivo; invade più tardi tutta la cicatrice venendo ad accogliere tra le proprie maglie cellule di nevroglia, cellule a protoplasma reticolato, fasci di connettivo (fig. 11).

La questione principale che subito si affaccia alla mente a proposito di tali intrecci è la seguente: Le fibrille che li costituiscono sono indipendenti o non sono piuttosto in continuità colle cellule di nevroglia tra loro situate? Rispondere adeguatamente a tale domanda equivarrebbe a ri-

solvere l' intero problema della fine struttura della nevroglia, ciò che, allo stato attuale delle nostre conoscenze, è pressochè impossibile. D' altra parte anche la semplice discussione dottrinale di un simile problema mi porterebbe troppo lontano dallo scopo di questo lavoro. Al momento presente mi sembra solo di poter affermare, che con una serie di argomentazioni si potrebbe tentare di dimostrare che tali intrecci fibrillari stanno in connessione coi vari elementi nevroglici tra loro situati, ma che, stando alla rigorosa osservazione dei fatti, non si può concludere nè nel senso di una assoluta dipendenza nè nel senso contrario di un' assoluta dipendenza delle fibre dalle cellule di nevroglia tra loro situate.

CONCLUSIONI

Le principali conclusioni che dall' insieme delle osservazioni fin qui esposte mi sembra si possano logicamente dedurre sono le seguenti:

1°) Alla riparazione delle ferite asettiche del cervello prendono parte in diversa misura il connettivo propriamente detto e la nevroglia.

2°) In un primo periodo la perdita di sostanza viene riparata da una neoformazione esclusivamente connettivale mentre nel tratto di tessuto nervoso limitante la ferita si svolgono processi degenerativi degli elementi nervosi e contemporaneamente processi di proliferazione della nevroglia, che conducono alla formazione di uno strato marginale costituito quasi esclusivamente da tessuto di nevroglia con prevalenza delle fibre.

3°) In epoche posteriori, probabilmente in conseguenza della retrazione alla quale va incontro la cicatrice, i rapporti fra il connettivo e la zona marginale di nevro-

glia divengono più complessi cosicchè nel punto ferito si rinviene una formazione costituita da un intreccio complicato di tessuto connettivo e di nevroglia.

4°) Per quanto riguarda la struttura elementare della nevroglia interessata nel processo cicatriziale, le ricerche, condotte con metodi opportuni di fissazione e di colorazione, inducono a ritenere che questa è costituita da cellule munite di prolungamenti protoplasmatici, che tanto nei prolungamenti, quanto nel corpo cellulare, prevalentemente nella porzione corticale, si trovano particolari fibrille chimicamente differenziate dal citoplasma. Resta per ora insoluta la questione se esistano anche fibre di nevroglia indipendenti dalle cellule.

BIBLIOGRAFIA

1. Alzheimer — Histologische Studien zur Differenzialdiagnose der progressiven Paralise. — Hist. u. Histopath. Arb. über. die Gros shirnrinde. Herausg. von F. Nissl. Bd. I. Jena 1904.
2. Arnold — Gehirn Rückenmark und Schädel eines Hemicephalus dreitägiger Lebensdauer. — Ziegler's Beiträge XI 1892.
3. Barfurth — Zur Regeneration der Gewebe. — Arch. f. Mikr. Anat. Bd. XXXVII, 1891.
4. Birch-Hirschfeld — Tratt. di anatomia patologica V. II, 1886. — Cit. da Guizzetti.
5. Boedeker und Juliusburger — Arch. f. Psych. Bd. XXX, p. 376, 1898.
6. Bonome — Sulla fine struttura ed istogenesi della nevroglia patologica. — Archivio p. le scienze mediche Vol. XXV, 1901.
7. Borst — Neue Experimente zur Frage der Regenerationsfähigkeit des Gehirns. — Ziegler's Beiträge Bd. XXXVI, H. I, 1904.
8. Brodmann — Ueber den Nachweis von Astrocyten mittelst der Weigert' schen Gliafärbung. — Jenaiche Zeitschr. f. Naturw. Bd. XXXIII, H. I, 1899.
9. Brown Sequart — Régéneration des tissus de la moelle épinière. — Gaz. Méd. 1850; Arch. de Phys. S. 5 1892.
10. Buchholz — Beitrag zur Kenntniss der Hirngliome. — Arch. f. Psych. p. 385, 1890.
11. Caporaso — Rigenerazione del midollo spinale della coda dei tritoni. — Ziegler's Beiträge Bd. V, 1889.
12. Cattani — Sulla fisiologia del gran simpatico. — Gazz. degli osp. 1885.
13. Ceccherelli — Eim Beitrag zur Kenntniss der entzündlichen Veränderungen des Gehirns. — Wiener Med. Jarhbücher 1874.
14. Cerletti — Contributo sperimentale alla conoscenza dei process di fagocitosi. — Annali dell' Ist. Psychiatrico dell' Università di Roma, Vol. I, 1902.
15. Chenzinski — Zur Frage über die Heilung der Hirnwunden. — Centralbl. f. allg. Path. u. Path. Anat. Bd. 13, 1902.

16. Coën — Ueber die Heilung von Stichwunden des Gehirns. — Ziegler's Beiträge Bd. II, 1888.

17. Colucci — Intorno alla riproduzione degli arti e della coda dei tritoni. — Memorie della R. Acc. di Scienze di Bologna S. IV, T. VI, p. 501, 1885.

18. Cornil-Ranvier — Histologie pathologique p. 837, Vol. II, 1902.

19. Da Fano — Su alcune modificazioni ai metodi per lo studio della nevroglia. — Boll. Soc. Medico-Chir. Pavia 1905.

20. Demme — Criegschirung Studien I, 1863. — Cit. da Borst.

21. Dentan — Quelques recherches sur la régénération fonctionelle et anatomique de la moelle épinière. Bern. 1873 Cit. da Borst.

22. Eichorst und Naunyn — Ueber die Regeneration und Veränderungen im Rückenmarke nach streckweisen totaler Zerstörung desselben. — Arch. f. exp. Path. u. Phar. Bd. II, 1874.

23. Fickler — Studien zur Pathologie und pathologischer Anatomie des Rückenmarkskompression bei Wirbelkaries. — Erlangen 1899-1900 Cit. da Borst.

24. Idem. — Experimentelle untersuchungen zur Anatomie der traumatischen Degeneration und der Regeneratione des Rückenmarks. — Deutsche Zeitschr f. Nervenheilkunde Bd. 29 H. 1-2 1905.

25. Fleischt — Zur Geschwulstlehre. — Medicin. Jahrb. Wien 1872. Cit. da Tedeschi.

26. Fraisse — Die Regeneration von Geweben und Organen bei Wirbelthieren. — Cassel und Berlin 1885.

27. Friedmann — Ueber die Histologischen Veränderungen bei den traumatischen Formen der Acuten Encephalitis. — Arch. f. Psych. Bd. 88, 1887.

28. Idem. — Ueber progressiven Veränderungen der Ganglienzellen bei Entzündungen. — Arch. f. Psych. Bd. 19, 1888.

29. Idem. — Studien zur pathologischen Anatomie der Acuten encefalitis. Arch. f. Psych. Bd. 21, 1890.

30. Furstner und Knochblau Ueber Faserrnschwind in der grauen Substanz und über Kerntheilungsvorgänge im Rückenmarke. — Arch. f. Psych. Bd. 23, 1892.

31. Gluge — Esperimente über Encephalitis. — Abhandl. f. Physiol. u. Pathol. H. II, 1841.

32. Gombault et Philippe — Histologie pathologique du sistème nerveux central. — In Cornil et Ranvier — Histhologie pathol. Vol. II, pag. 838.

33. Grunert — Experimentelle Untersuchungen über die Regenerationsfähigkeit des Gehirns bei Tauben. — Festschr. f. Neumann p. 300, 1899. Cit. da Borst.

34. Guizzetti — Contributo sperimentale alla conoscenza del rammollimento cerebrale ischemico. — Arch. per le scienze med. Vol. XXI, 1897.

35. Hasse und Kölliker — 1846 Cit. da Borst.

36. Hayem — Etude sur les diverses formes d' encéphalite. - Paris 1868 Cit. da Cornil et Ranvier.

37. Hegler — Zur Frage der Regeneratiosfähigkeit des Gehirns. — Arb. a. d. path. Inst. Tübingen Bd. IV, H. I.

38. Hoffmann — Zur Lehre der Syringomjelie. — Deutsche Zeitschr. f. Nervenheilk. Bd. III, 1893.

39. Huguenin — Ueber die Körchenzellen der enbolischen Herde des Gehirns. — Arch. f. Psych. 1872.

40. Kahlden — Ueber die Heilung von Gehirnwunden. — Centralblatt f. path. Anat. Bd. II, S. 737, 1891.

41. Kauffmann — Tratto di anatomia patologica. — Trad. ital. della IIª ed. ted. p. 976.

42. Kahler und Pick — Prager Viedteljahrschrift Bd. 141-142. — Cit. da Schultze.

43. Keresztszegki und Hans — Ueber die Degenerations und Regeratiosfähigkeit im Rückenmarke des Hundes. — Ziegler's Beiträge Bd. XII, 1892.

44. Küsner und Brosin — Mielitis acuta disseminata. Arch. f. Psych. Bd. XVII. 1881.

45. Jamagiva — Eine neue Färbug der Neuroglia. — Virchow's Arch. 160, 1900.

46. Jolly — Ueber traumatische Encephalitis. — In Stricker's Studien Wien 1870. Cit. da Tedeschi.

47. Levi — Sulla Capacità proliferativa della cellula nervosa. - Riv. di patol. nervosa e mentale p. 386, 1896.

48. Lubimoff — Studien über die Veränderungen des geweblichen Gehirnbaues und deren Hergang bei der Progressiven Paralise der Irren. — Virchow's Arch. 1873.

49. Magini — Sulla rigenerazione del midollo spinale caudale nel Triton cristatus e sul tessuto di riparazione delle ferite cerebrali negli animali omeotermi. — Estratto dal Boll. della R. Acc. med. Roma anno XVI 1889-90.

50. Marchand — Der process der Wundheilung. — Lieferung 16; Stuttgart 1901.

51. Marinesco — Sur la régénération des centres nerveux. — Comp. Rend. de la Soc. de Biologie 12 Mai 1894.

52. Idem. — Du role de la nevroglie dans l'évolution des inflammations et des tumeurs. — Revue Neurolog. 1900.

53. Masius und von Lair — Bull. de l'Acad. R. Belg. T. XXI, 1870.

54. Maximow — Experimentelle Untersuchungen über die entzündliche Neubildung von Bindegewebe. — Ziegler's Beiträge Supp. Bd. 1902.

55. Meynert — Ein Fall von Sprachstörung. — Wiener med. Jahrb. Bd. XII 1866 Cit. da Tedeschi.

56. Miura — Ziegler's Beiträge Bd. XI 1891.

57. Monakow (von) — Gehirnspathologie in Nothnagel's Handbuch 1897. — Cit. da Ed. Müller.

58. Mondino — Sulla cariocinesi delle cellule nervose negli animali adulti consecutiva ad irritazione cerebrale. — Comunic. al R. Ist. Lombardo 15 Gennaio 1885.

59. Idem. — Nuove osservazioni intorno all'inflammazione traumatica sperimentale del tessuto cerebrale. — Giorn. acc. Torino, Gennaio-Febbraio 1885.

60. Idem. — Sulla cariocinesi delle cellule di Purkinie consecutiva ad irritazione cerebellare, 1885.

61. Monti e Fieschi — Sur la guerison des blessures des ganglions du sympathique. — Arch. Ital. de Biol. p. 401, 1895.

62. Müller — Ueber die Regeneration der Wirbelsaüle und des Rückemarks bei Tritonen und Eidechsen. — Abh. der Senkenb. nat. Gessell. Frankfurt 1864.

63. Müller Ed. — Ueber die beteilung der Neuroglia an der Narbenbildung im Gehirn. — Deutsche Zeitschr. f. Nervenheilk. Bd. XXIII, 1903.

64. Nissl — Ueber einige Beziehungen bei verschiedenen Psychosen Arch. f. Psych. Bd. 32, 1898.

65. Idem. — Histhopatologie der paralytischen Rindenerkrangun. — Histol. und Histopathol. Arb. über die Grosshirnrinde Bd. I, Jena 1904.

66. Nuel — De la nevroglie dans les nevrites optiques. — Bull. de l'Acad. Belg. p. 313, 1900.

67. Obersteiner — Anleitung beim studium des Baues des nervösen centralorgane Leipzig, S. 235, 1901.

68. Piccolo e Santa Sirena — Sulle ferite del midollo spinale. — Giorn. di scien. nat. Vol. II, 1875.

69. Popoff — Ueber Veränderungen im Gehirn bei Abdominaltyphus und traumatischer Entzündung. — Virchow's Arch. 1875.

70. Prévost et Cotard — Etudes physiologiques et pathologiques sur le rammolisement cérébral. — Paris 1866, Cit. da Guizzetti.

71. Ranson Walter — On the Medullated Nerve fibers crossing the site of lesions in the Brain of. the White Rat. — Journ. of comp. Neurol. Vol. III, N. 3, 1903.

72. Raymond — Anatomie pathologique du système nerveux. — Paris 1886.

73. Ribbert — Ueber multiple Sclerose des Gehirns und Rückenmarks. — Virchow's Arch. Bd. 90, 1882.

74. Idem. — Lehrbuch der patholog. Histol. Bonn. 1896.

75. Rindfleisch — Lehrbuch der pathologischen Gewebelehre. — Leipzig 1886.

76. Sailer — Changes in the central nervous system after aseptic injury. — Neurol. Centralbl. S. 458, 1898.

77. Sanarelli — I processi riparativi nel cervello e nel cervelletto. — R. Acc. dei Lincei S. 4 Vol. 7, 1890.

78. Schiegferdecker — Ueber Regeneration, Degeneration und Architektur des Rückenmarks. — Virchow's Arch. Bd. 67, 1876.

79. Schrader — Experimenta circa regenerationem in gangliis nerveis. — Gottigae 1850, Cit. da Tedeschi.

80. Schultze — Virchow's Arch. Bd. 102 S. 435.

81. Schmaus — Vorles. über d. pah. Anat. des Rückenmarks. — Wiesbaden 1901, Cit. da Ed. Müller.

82. Sgobbo — Sulla rigenerazione del midollo spinale nei vertebrati. — La Psichiatria, 1881.

83. Smigorski — Die Lehre von Kopfverletzungen. — In Bergmann Deutsche Chirurg. Lief. 30, 1880

84. Storch — Ueber die pathologisch-anatomischen Vorgänge am Stützgerüst des Zentralnervensystems. — Virchow's Arch. 157, 1899.

85. Stricker — Lezioni di patologia generale e sperimentale p. 567 Cit. da Guizzetti.

86. Ströbe – Experimentelle Untersuchuchungen über degenerativen und reparatorischen Vorgänge bei der Heilung von Verletzungen des Rückenmarks etc. -- Ziegler's Beiträge Bd. XV, 1894.

87. Idem. — Ueber Entstehung und Bau der Hirngliome. — Ziegler's Beiträge Bd. 18, S. 405.

88. Tedeschi – Anatomich. experim. Beitrag zum studium der Regeneration des Gewebes des Centralnervensystems. – Ziegler's Beiträge Bd. XXI, 1897.

89. Tigges — Pathologische, anatomische und physiologische Untersuchungen zur Demenzia paralytica. — Allg. Zeitschr, f. Psych. Bd. XX, 1863.

90. Tirelli — Dei processi riparativi del ganglio intervertebrale. — Ann. di freniatria e scienze affini, Torino 1895.

91. Tschistowitsch — Ueber die Heilung aseptischer, traumatischer Gehirnverletzungen. — Ziegler's Beiträge Bd. XXXII, 1898.

92. Turner — A on hemisection of the spinal cord. — Brain 1891.

93. Valentin — De functionibus nervorum cerebralium etc. – Bernae 1839 Cit. da Tedeschi.

94. Vitzou — La néoformation des cellules nerveuses dans le cerveau du singe consecutive à l'ablation complète des lobes occipitaux. Arch. de Physiol norm. et path. 1897.

95. Voit — Sitzungsbericht der k. Bayr. Akad. d. Wissensch. Munschen 1860 Bd. 2.

96. Walter — De regeneratione gangliorum. — Diss. inaug. Bonnae 1853 Cit. da Tedeschi.

97. Weigert — Beiträge zur Kenntniss des normalen mensclichen Neuroglia. – Festschr. zum Fünfzigjähr. Jiubil. des ärztlichen Vereins Frankfurt a. m. 1895.

98. Weill et Gallavardin — Note sur l'anatomie pathologique de la mielite aigue diffuse. — Revue Neurol. p. 999, 1903.

99. Veiss — 1879 Cit. da Borst.

100. Ziegler — 1878 Cit. da Borst.

101. Idem. — Trattato di Anatomia patologica Vol II, 1898.

Spiegazione delle figure.

TAVOLA I.ª

Fig. 1. — Da una cicatrice cerebrale di coniglio 8 giorni dopo la lesione. Fibroblasti misti a cellule a protoplasma finamente reticolato (Gitterzellen).

Fiss. alcool. Col. em. ferrica Bordeaux. - Obb. $^1/_{15}$ imm. omog. K. oc. 4 comp.

Fig. 2. — Da una cicatrice cerebrale di coniglio 10 giorni dopo la lesione. — Cellule di nevroglia ipertrofiche polinucleate.

Met. ed Ing. c. s.

Fig. 3. — Da una cicatrice cerebrale di cane 64 giorni dopo la lesione. Disposizione e rapporto reciproco delle due zone confinanti, nevroglica e connettivale.

a - cellule globose

b - cellule globose con differenziazione fibrillare iniziale.

c - cellula di nevroglia ipertrofica con protoplasma vacuolizzato.

d - cellula di nevroglia ipertrofica con struttura fibrillare.

e - Gitterzellen.

Fiss. formalina-osmio-piridinica. — Col. met. Benda-eosina. — Obb. 6 K.; oc. 3

Fig. 4. — Da una cicatrice cerebrale di coniglio 50 giorni dopo la lesione. – Elementi globosi con differenziazione fibrillare iniziale.

Fiss. c. s. — Color. em. ferrica-eosina. Obb. $^1/_{15}$ imm. omog. K.; oc. 6 comp.

Fig. 5. — Dalla zona media, nevroglica, di una cicatrice cerebrale di coniglio 60 giorni dopo la lesione. Cellule di nevroglia contenenti notevoli quantità di pigmento e con differenziazione fibrillare iniziale.

Fiss. c. s. Col. metodo Benda. — Ing. c. s.

Fig. 6. — Da una cicatrice cerebrale di coniglio 18 giorni dopo la lesione. — Zona limite fra tessuto nervoso e connettivo.

a - cellule finamente punteggiate o reticolate.

b - cellule di nevroglia ipertrofiche.

Fiss. subl. alc. ac. Color. em. Mallory. – Obb. 2 mm. ap. Zeis. oc. 6 comp.

Fig. 7. — Da una cicatrice cerebrale di coniglio 12 giorni dopo la lesione. — Cellule di nevroglia ipertrofiche con struttura fibrillare.

Fiss. nitrato-piridina. Col. em. Mallory-eosina. — Obb. $^1/_{15}$ imm. omog. K.; oc. 4 comp.

Fig. 8. — Da una cicatrice cerebrale di cane 75 giorni dopo la lesione. — Cellule di nevroglia ipertrofiche con degenerazione vacuolare.

Fiss. Formalina-osmio-piridina. Col. met. Benda-eosina. — Obb. $^1/_{15}$ imm. omog. K.; oc. 8 comp.

Fig. 9. — Da una cicatrice cerebrale di coniglio 50 giorni dopo la lesione. — Grande cellula di nevroglia con delicata struttura fibrillare dei prolungamenti e del protoplasma.

Fiss. c. s. Col. em. ferrica-eosina. Ing. c. s.

TAVOLA II.ª

Fig. 10. — Sezione completa di una cicatrice cerebrale di coniglio 3 mesi dopo la lesione.

a - zona esterna connettivale con elementi finamente reticolati.

b - zona media nevroglica.

c - zona interna di tessuto nervoso normale.

Fiss. c. s. - Col. met. Benda-eosina. - Obb. 6 oc. 3.

Fig. 11. — Da una cicatrice cerebrale di cane 240 giorni dopo la lesione. — Intreccio complicato di nevroglia e connettivo nel quale sono comprese cellule a protoplasma finamente reticolato.

Fiss. Nitrato argento. Col. met. Benda-eosina. — Obb. 2 mm. apoc. Zeis. Oc. 6 comp.

Fig. 12-13. — Da una cicatrice cerebrale di coniglio 60 giorni dopo la lesione. — Grandi cellule di nevroglia con struttura fibrillare del protoplasma.

Fiss. alcool. Col. em. Mallory-eosina. — Obb. $^1/_{15}$ imm. omog. K. oc. 8 comp.



Lit Taschinardi e Ferrari Pavia

11 MAR 26

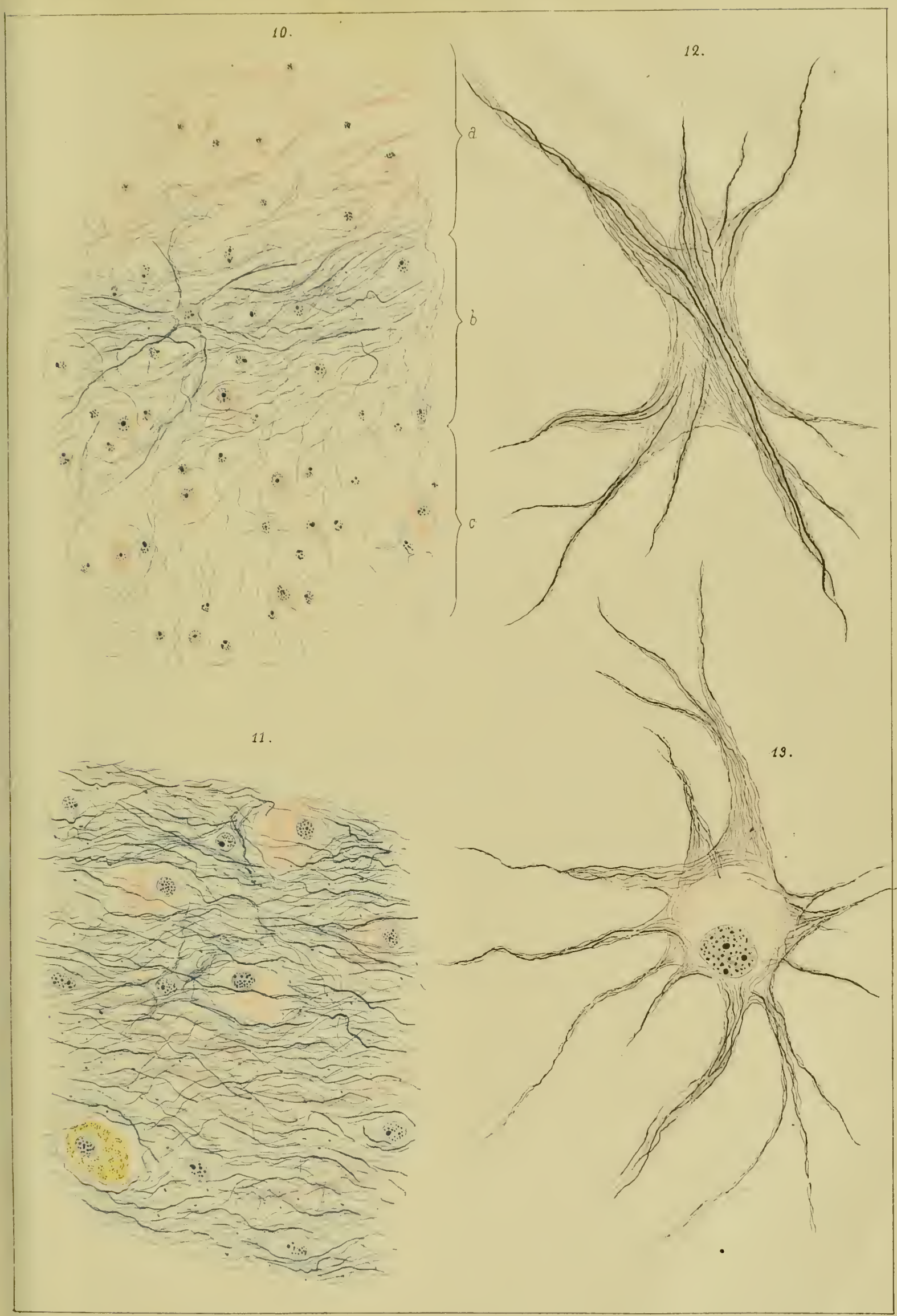

D.r C. DA FANO dis.

Lit. Tacchinardi e Ferrari - Pavia

11 MAR 26

11 MAR 26